

Radioonkologie und Strahlentherapie

Strahlentherapie bei Weichteilsarkom – eine Fallgeschichte

Ein mitten im Leben stehender junger Mann, verheiratet und Vater von zwei Kindern, mit einem angesehenen Beruf, beobachtete schon längere Zeit eine Schwellung der rechten Wange. Da sie keine Schmerzen und keine Beschwerden verursachte, war Herr A. M. nicht beunruhigt. Er dachte, sie käme von den Zähnen oder, weil er immer auf der rechten Seite schlief.

Zum Arzt ging er erst, als seine Frau darauf drängte. Sein Hausarzt konnte nichts Auffälliges feststellen, wurde aber hellhörig, als er hörte, dass die Schwellung stetig zunimmt. Er veranlasste eine Kernspintomographie. Bei dieser Untersuchung wurde der Kopf „scheibenweise fotografiert“, so dass man sehen konnte, was im Inneren der Wange sich abspielte. Man sah in den Kernspintomographiebildern eine Verdickung des Fettgewebes in der Wange. Aufgrund des Aussehens dieses Befundes konnte man nicht unterscheiden, ob es sich dabei um eine gutartige Fettgewebstumors (Lipom) oder um einen bösartigen Weichteiltumor (Liposarkom) handelt. Deshalb wurde der Patient in die Klinik für Mund-, Kiefer- und Gesichtschirurgie nach Ulm geschickt, wo der Geschwulst operiert wurde. Herr A. M. konnte wenige Tage nach der Operation ohne Beschwerden und ohne Narben im Gesicht - denn der Tumor wurde durch die Innenseite der Wange entfernt - die Klinik verlassen.

Zuhause angekommen, begann er, Vorbereitungen für den anstehenden Familienurlaub zu treffen. Vierzehn Tage nach der Operation ging er erneut in die Klinik, um den Befund der feingeweblichen Untersuchung mit dem Operateur zu besprechen. Er erhielt eine gute Nachricht. Der Tumor war nicht bösartig, sondern ein Lipom (gutartige Fettgewebstumors). Er wurde aber nicht vollständig entfernt. Eine erneute Operation wäre nur mit der Gefahr einer Vernarbung und Verformung des Gesichts möglich, weshalb der Patient und sein behandelnder Arzt einvernehmlich auf eine weitere Operation verzichteten, aber vereinbarten, dass in regelmäßigen Abständen die Kernspintomographie wiederholt wird, um frühzeitig zu erkennen, wenn das Lipom weiter wächst. Herr A.M. war beruhigt und konnte seinen Familienurlaub unbeschwert antreten.

Nach etwa einem Jahr wurde die Kernspintomographie wiederholt. Er ging völlig entspannt zur Untersuchung, denn er hatte keine Beschwerden und keine Schwellungen an der Wange beobachtet. Er nahm an, dass alles in Ordnung sein würde und er anschließend eine berufliche Fortbildungsmaßnahme, die über mehrere Wochen im Ausland stattfinden sollte, beginnen könnte. Entgegen seinen Erwartungen zeigte sich in der Kernspintomographie ein neuer Tumor, dessen Grenzen nicht mehr klar definiert waren. Damit war klar, dass eine erneute Operation anstand. Dennoch hoffte Herr A. M., seine beruflichen Pläne noch verwirklichen zu können.

Die erneute Operation in der Universitätsklinik Ulm war wegen der großen Ausdehnung des Tumors und der Vernarbungen, die nach der ersten Operation verblieben waren, extrem aufwändig. Letztendlich mussten Ober- und Unterkiefer durchtrennt werden, um an alle Tumorausläufer herankommen zu können. Anschließend erfolgte eine plastische Rekonstruktion der Knochen mit Schrauben und Metallplatten, um gravierende Entstellungen zu vermeiden. Die Operation dauerte über sieben Stunden. Die Chirurgen waren mit ihrer Arbeit zufrieden, hatten sie doch den Eindruck, dass sie den Tumor vollständig entfernt hatten. Als der Patient aus der Narkose aufwachte, sah er wenig erfreut die ausgedehnten Narben an beiden Wangen seitlich vor den Ohren und im Mund, er war aber zufrieden und beruhigt, als er merkte, dass die Gesichtsnerven nicht gelähmt waren.

Noch während des stationären Aufenthaltes nach dieser aufwändigen Operation, besprach sein Operateur mit ihm den Befund der mikroskopischen Untersuchung des Gewebes, das bei der Operation entfernt wurde. Der Befund lautete: „bösartiges Liposarkom - Fettgewebstumors nicht im Gesunden entfernt“. Dies bedeutet, dass Tumorreste in der Wange verblieben sind. Herr A. M. hatte ein schlecht differenziertes, das heißt sehr bösartiges Liposarkom, das nicht vollständig entfernt werden konnte. Das Risiko, dass es vor Ort wieder auftreten würde, lag nach der Operation bei 55 %, das Risiko, dass innerhalb der ersten fünf Jahre nach der Operation Metastasen auftreten würden, lag bei 49 %.

Um eine optimale Empfehlung für die weitere Behandlung des Patienten zu erarbeiten, wurde seine Krankheitsgeschichte in der interdisziplinären Tumorkonferenz des Sarkomzentrums vorgestellt. Ein Gremium, bestehend aus Chirurgen, Pathologen, Radioonkologen, Onkologen und Strahlentherapeuten, erarbeitete für ihn eine Empfehlung für die weiteren Behandlungen. Dabei wurde einvernehmlich festgestellt, dass eine nach onkologischen Kriterien radikale Operation nur mit schwerwiegenden Entstellungen des Gesichts durchführbar wäre. Deshalb wurde eine lokal begrenzte Bestrahlung der ursprünglichen Tumorregion mit ausreichend großem Sicherheitsraum vorgeschlagen. Um diese heimatortnah durchführen zu lassen, stellte sich Herr A. M. im Herbst 2004 in der Klinik für Radioonkologie und Strahlentherapie vor. Die Operationswunden waren noch nicht vollständig abgeheilt. Er hatte Schmerzen im Mund, den er auch nicht weit öffnen konnte und sein Gesicht war angeschwollen. Durch starke Gewichtsabnahme nach der Operation war er schon stark geschwächt. Er hatte die Zeit nach der Operation und nachdem er erfahren hatte, wie seine Prognose lautet, genutzt und sich genau informiert, was es bedeutet, ein sehr bösartiges Sarkom, das nicht radikal operiert werden konnte, zu haben. Niemand konnte ihm sa-

gen, ob er zu der Hälfte Patienten gehören wird, die gesund bleiben, oder zu denen, die wieder erkranken und wahrscheinlich nach fünf Jahren nicht mehr am Leben sein werden.

Ihm wurde eine achtwöchige Strahlentherapie vorgeschlagen. Bevor damit begonnen werden konnte, mussten ihm einige Zähne, die nicht mehr ganz gesund waren und bei denen Komplikationen während oder in nächster Zeit nach der Strahlentherapie zu befürchten waren, gezogen werden. Um eine enterale (über den Darm erfolgende) Ernährung während der Strahlentherapie zu sichern, wurde ihm eine Sonde durch die Bauchdecke direkt in den Magen angelegt, weil zu erwarten war, dass die Bestrahlung zu erheblichen Entzündungen der Mundschleimhaut und damit zur Gefährdung der normalen Ernährung des ohnehin geschwächten Patienten führen würde.

Die Bestrahlung umfasste die gesamte rechte Gesichtshälfte von der unteren Begrenzung der rechten Augenhöhle bis unterhalb des Kinns. Sie führte zu einer starken Schwellung der rechten Wange und Entzündung der Mundschleim- und Gesichtshaut. Der Patient musste eine intensive Mund- und Hautpflege betreiben. Die letzten drei Bestrahlungswochen und die ersten vierzehn Tage nach Ende der Strahlentherapie waren belastend und mit Schmerzen im Mund verbunden. Herr A. M. nahm weiter einige Kilogramm an Gewicht ab. In der dritten Woche nach der Bestrahlung war die Mundschleimhautentzündung so weit abgeheilt, dass der Patient wieder weiche, wenig gewürzte Speisen in kleinen Portionen essen konnte. Er konnte aber nicht schmecken, was er aß. Durch die Schwellungen im Gesicht und die schlechte Beweglichkeit der Zunge und des Unterkiefers war seine Sprache undeutlich.

Vier Wochen nach der Bestrahlung trat Herr A.M. eine Anschlussheilbehandlung an. Ihm wurde eine Klinik empfohlen, die sich auf Rehabilitation von Patienten mit Tumoren im Kopf-/Halsbereich spezialisiert hat. Obwohl er bei der Ankunft dort nicht nur körperlich, sondern auch psychisch erschöpft war, nahm er die angebotenen physiotherapeutischen, logopädischen, diätetischen und psychotherapeutischen Maßnahmen sehr ernst und konnte deshalb überraschend schnell seine körperliche und psychische Verfassung verbessern. Die logopädischen Übungen setzte er nach der Rückkehr aus der Rehaklinik fort. Nach sechs Monaten konnte er wieder normal sprechen. Die Mundtrockenheit und die Schluckbeschwerden waren verschwunden, die Geschmacksbeeinträchtigung war nur noch geringfügig vorhanden. Er konnte sein Hobby - Kochen für Familie und Freunde - wieder aufnehmen. Er fühlte sich zunehmend wohler, hatte ein normales Aussehen und konnte seine Berufstätigkeit wieder voll aufnehmen und sein Leben und das seiner Familie wieder in den gewohnten Bah-

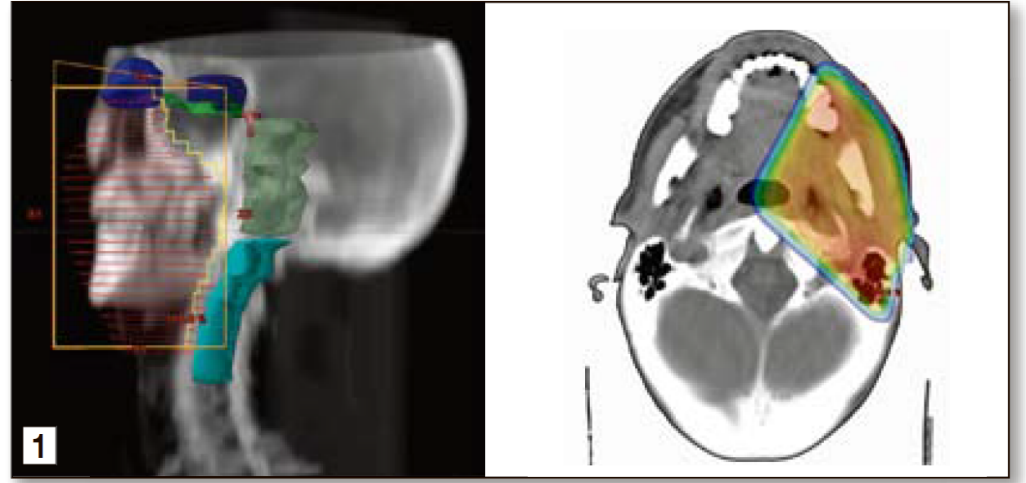


Bild 1: Die bestrahlte Region ist mit roten Streifen. Die Risikoorgane sind wie folgt markiert: Augenhöhle (dunkelblau), Augennerven (grün), Hirnstamm (dunkelgrün), Rückenmark (hellblau).

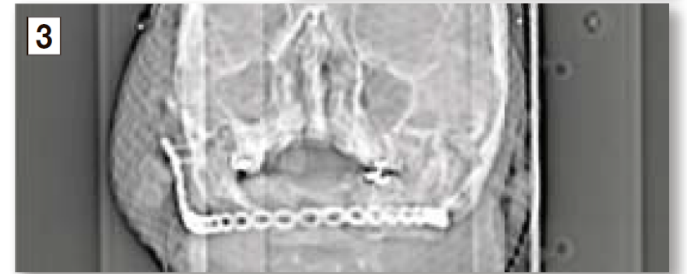
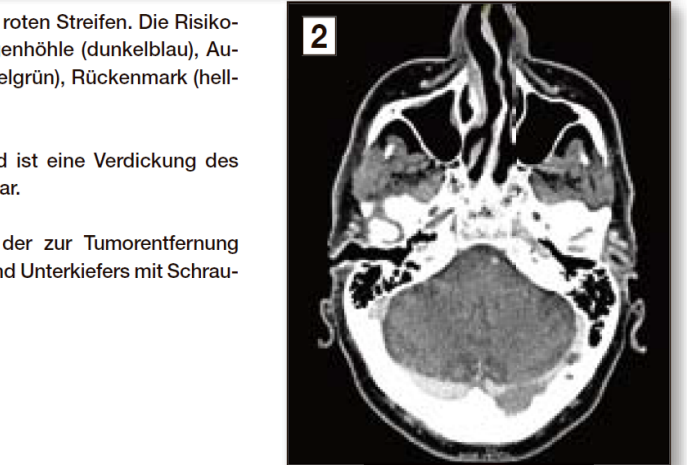
Bild 2: Im Kernspintomographiebild ist eine Verdickung des Fettgewebes in der Wange erkennbar.

Bild 3: Plastische Rekonstruktion der zur Tumorentfernung durchtrennten Knochen des Ober- und Unterkiefers mit Schrauben und Metallplatten.

nen führen. Die Kernspintomographien, die zur Kontrolle des Behandlungsergebnisses angefertigt wurden, zeigten keine neuen Tumore.

Sechs Jahre nach der Operation und Bestrahlung verliefen sehr gut. Nach dem dritten Jahr ließ sich Herr A.M. auch nicht mehr bei einem Arzt sehen. Er fühlte sich wohl und glaubte sich geheilt, insbesondere nachdem auch das fünfte Jahr verging. Mit Beginn des Jahres 2010 spürte der Patient immer stärker werdende Schmerzen in den Oberschenkeln. Er meinte hier Schwellungen an der Muskulatur an der Hinterseite der Oberschenkel zu tasten. Die Computertomographie, die vom ganzen Körper vom Kopf bis zu den Fußgelenken angefertigt wurde, zeigte Tumorabsiedlungen in der Lunge, in den Weichteilen der Oberarme und der Oberschenkel. Bei dieser Tumorausdehnung, die offensichtlich zeigte, dass Tumorzellen mit dem Blut in den gesamten Körper verbreitet wurden, benötigte der Patient eine Chemotherapie. Diese Therapie zeigte eine gute Wirkung an den Lungenmetastasen. Die Schmerzen in den Beinen konnten sie aber nicht ausreichend gut beseitigen, weshalb eine Bestrahlung des rechten Oberarmes und des rechten Oberschenkels durchgeführt wurde. Die Chemotherapie setzte dem Patienten zu, sowohl körperlich wie auch psychisch. Die Bestrahlung führte abermals - diesmal auch noch durch die gleichzeitige Chemotherapie verstärkt - zu einer erheblichen Schädigung der bestrahlten Haut, die am Ende der Strahlentherapie großflächig wund und schmerzhaft war.

Die Angst vor der schlechten Prognose, finanzielle Sorge mit zwei Kindern, die bereits außerhalb an unterschiedlichen Orten studierten, seine beeinträchtigte Arbeitsfähigkeit und seine schlechte körperliche Verfassung verschlimmerten die psychische Situation des Patienten. Daher wurde durch die Klinik für ihn eine psychoonkologische Betreuung und Hilfe bei der häuslichen Pflege organisiert. Die Chemotherapie stabilisierte die Erkrankung. Die Me-



tastasen hörten auf zu wachsen. Nach sechs Monaten mit Chemotherapie wurde sie beendet. Der Patient erholte sich erstaunlich rasch. Trotz Schwierigkeiten beim Laufen konnte Herr A.M. wieder am Leben seiner Familie aktiv teilnehmen und viele Aufgaben im Haushalt übernehmen, so dass seine Ehefrau ihre nach dem Auszug der Kinder aus dem Haus wieder in Teilzeit aufgenommene Aufgabe als Beamtin in einer Bundesbehörde auf Vollzeit erweitern konnte und somit die Haupternährerin der Familie wurde.

Zwei Jahre blieb die Erkrankung stabil. Nach dieser Zeitspanne begannen die Lungen und die Weichteilmetastasen wieder zu wachsen. Der Patient erhielt erneut eine Chemotherapie. Diesmal eine in Tablettenform, die er sehr gut vertrug, so dass sie länger als ein Jahr eingenommen wurde. Sie konnte das Fortschreiten der Erkrankung nicht mehr stoppen, aber verlangsamte und dennoch eine gute Lebensqualität gewährleisten. Im elften Jahr nach der Erstdiagnose seiner Erkrankung konnte der Patient wegen Schmerzen und Lähmungen in den Beinen nicht mehr laufen und war nur noch im Rollstuhl mobil. Er konnte zu Hause von einer häuslichen Pflegerin versorgt werden. Sämtliche Hilfsmittel, die zur optimalen Versorgung zu Hause benötigt wurden, stellte die Krankenversicherung zur Verfügung. Die Schmerzen wurden in der Schmerzambulanz des Klinikums behandelt. Dort fand der Patient jederzeit die Unterstützung eines kompetenten Schmerztherapeuten. Der Hausarzt besuchte ihn regelmäßig zu Hause. Zusammen

mit der Brückenschwester des onkologischen Schwerpunktes wurde die häusliche Pflege den jeweiligen Bedürfnissen des Patienten angepasst. Kurzzeitige strahlentherapeutische Interventionen waren vor kurzem wieder notwendig, weil eine Weichteilmetastase Schmerzen verursachte. Nach fünfzehn Bestrahlungen war der Schmerz wieder gelindert.

Obwohl die Prognose dieser Erkrankung von Anfang an extrem schlecht war, ließ ihr Verlauf dem Patienten die Chance, seine Kinder aufwachsen zu sehen, mittlerweile an ihrem beruflichen Erfolg teilzuhaben. Der Sohn wird bald seine Doktorarbeit abschließen, die Tochter ist bereits Jungfrau an einem Gymnasium.

Die Krankengeschichte dieses Patienten zeigt beispielhaft, dass eine interdisziplinäre und interprofessionelle Zusammenarbeit des Hausarztes, Chirurgen, Strahlentherapeuten, internistischen Onkologen, Schmerztherapeuten, Sozialmediziner, Psychoonkologen, Rehabilitationsfachkräften, Krankenpflegern, Brückenschwestern, Logopäden und viele andere, die Herrn A.M. in den letzten elf Jahren unterstützt haben und ihn sicher auch noch in der nächsten Zeit unterstützen werden, dazu beigetragen haben, dass der Patient ohne geheilt zu sein, über einen langen Zeitraum ein gutes Leben zusammen mit seiner Familie und seinen Freunden führen konnte.

Dr. Voica Ghilescu
Dr. Edina Tushi